

ĐÁNH GIÁ KẾT QUẢ PHẪU THUẬT TRONG
ĐIỀU TRỊ HO RA MÁU DO U NẮM PHỔI TẠI
BỆNH VIỆN PHỔI TRUNG ƯƠNG
QUA 67 TRƯỜNG HỢP TỪ NĂM 2014 - 2017

ĐẶT VẤN ĐỀ

Có nhiều loại nấm gây ra tổn thương ở phổi như: *Aspergillus Niger*, *Aspergillus Flacus*, *Aspergillus Glaucus*... trong đó chủ yếu là nấm *Aspergillus Fumigatus*.

Năm 1856 Virchow lần đầu tiên nghiên cứu nấm *Aspergillus* ở người

Năm 1952 Hinson báo cáo *Aspergillus* gây bệnh tại phổi

Hinson, K. F. W., Moon, A. J., and Plummer, N. S. (1952). Bronchopulmonary aspergillosis-a review and a report of eight new cases. *Thorax*, 7, 317.

ĐẶT VẤN ĐỀ

U nấm bao gồm các sợi tơ nấm, tế bào máu thoái hóa, chất nhầy

U nấm thường phát triển trong các hang phổi mạn tính như: Lao, Giãn phế quản, ung thư....

Triệu chứng điển hình là ho ra máu

Điều trị nội khoa đối với U nấm phổi *Aspergillus* thường không có kết quả, điều trị phẫu thuật là cần thiết để ngăn ngừa nguy cơ ho ra máu

Babatasi G, Massetti M, Chapelier A, Fadel E, Macchiarini P, Khayat A, et al. Surgical treatment of pulmonary aspergilloma: current outcome. *J Thorac Cardiovasc Surg.* 2000;119(5):906-12.

Brik A, Salem AM, Kamal AR, Abdel-Sadek M, Essa M, El Sharawy M, et al. Surgical outcome of pulmonary aspergilloma. *Eur J Cardiothorac Surg.* 2008;34(4):882-5.

MỤC TIÊU NGHIÊN CỨU

Đánh giá kết quả phẫu thuật điều trị ho ra máu do U nấm phổi
Aspergillus Fumigatus

ĐỐI TƯỢNG VÀ PHƯƠNG PHÁP

1. Đối tượng nghiên cứu:

67 Bệnh nhân chẩn đoán ho ra máu do u nấm phổi, được phẫu thuật điều trị trong thời gian 2014 – 2017 tại Bệnh viện Phổi trung ương

2. Tiêu chuẩn chẩn đoán:

Bệnh nhân U nấm Phổi được điều trị phẫu thuật và có kết quả mô bệnh học sau mổ là U nấm phổi *Aspergillus Fumigatus*

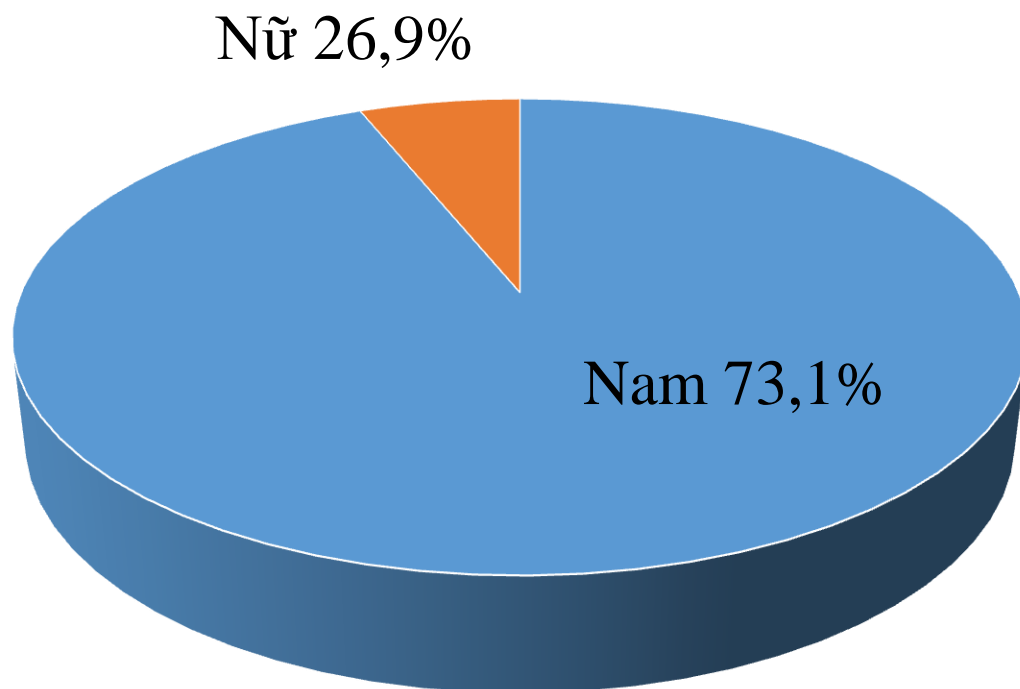
3. Phương pháp nghiên cứu:

Nghiên cứu hồi cứu

KẾT QUẢ VÀ BÀN LUẬN

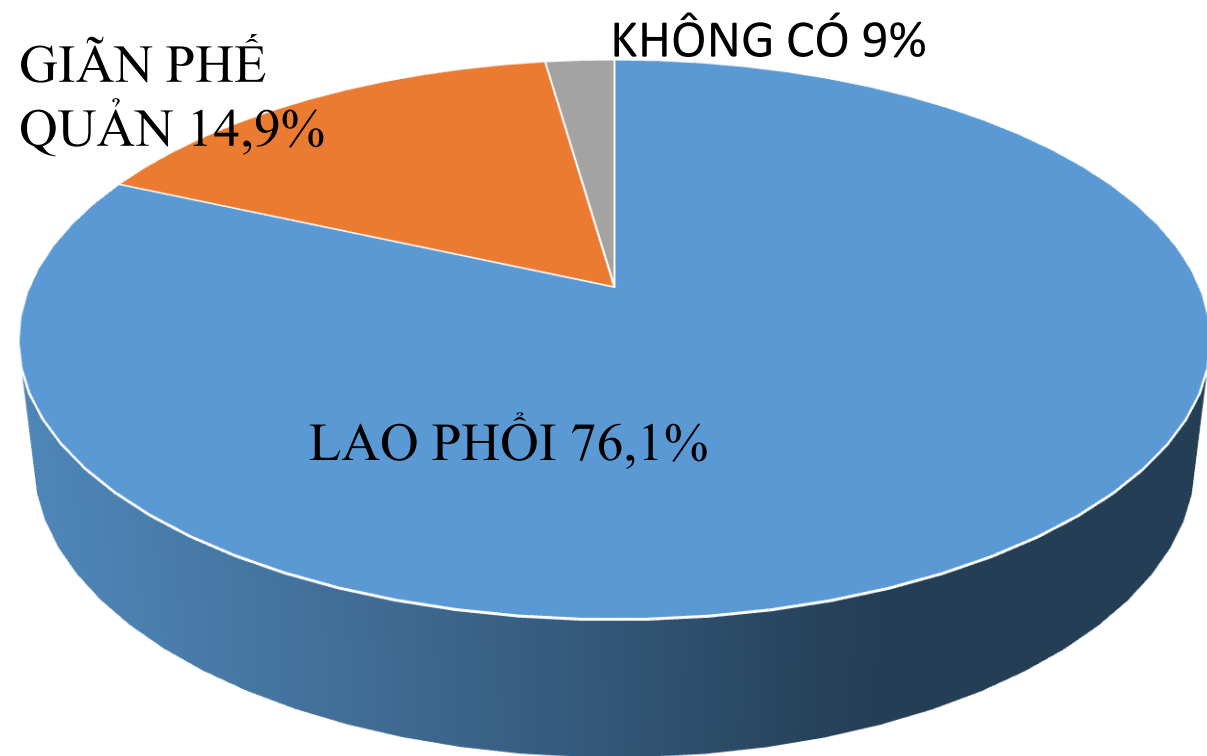
TUỔI VÀ GIỚI

Lứa tuổi từ 31 đến 71 tuổi, trung bình 48 tuổi



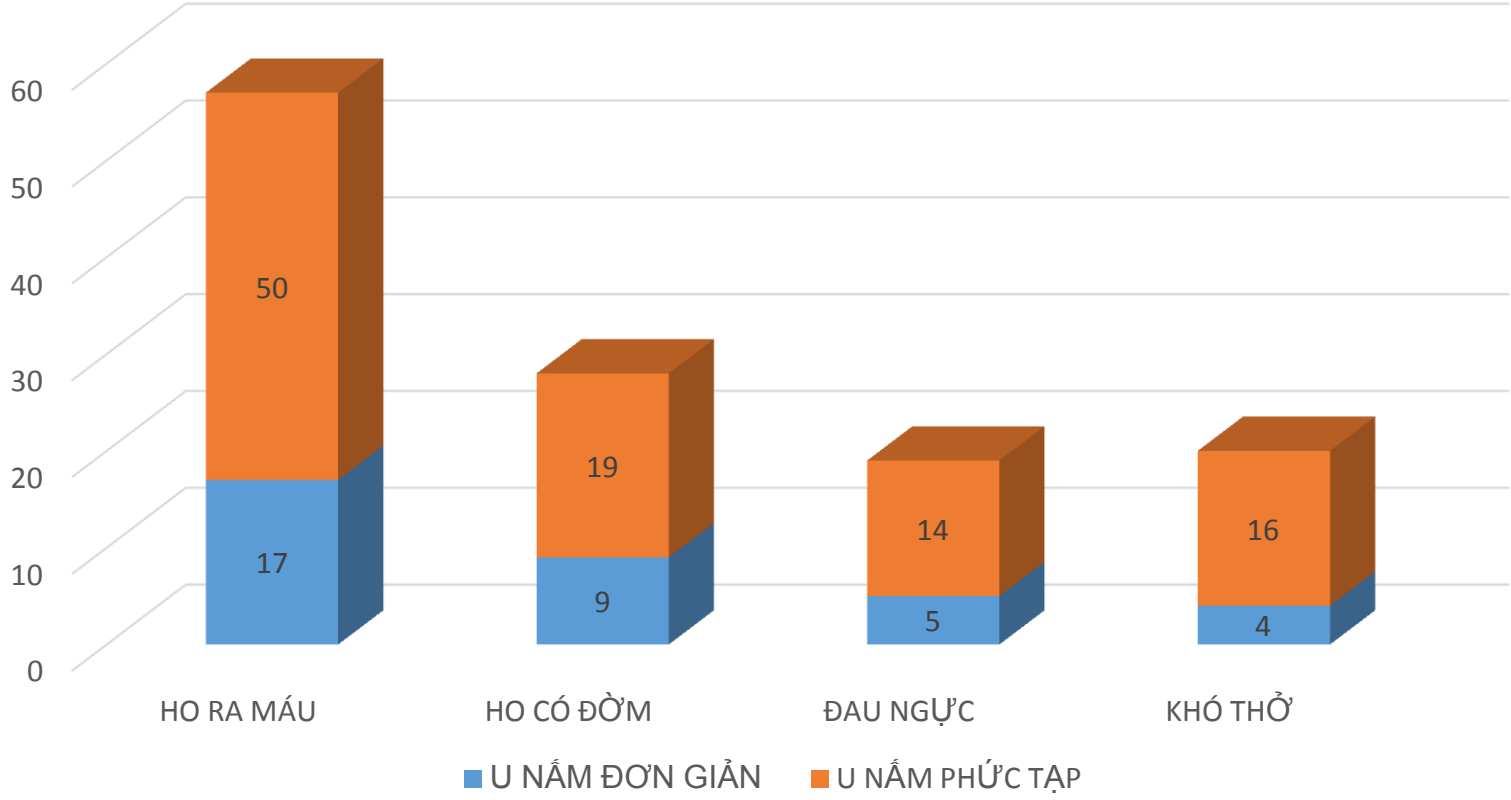
KẾT QUẢ VÀ BÀN LUẬN

TIỀN SỬ MẮC BỆNH HÔ HẤP



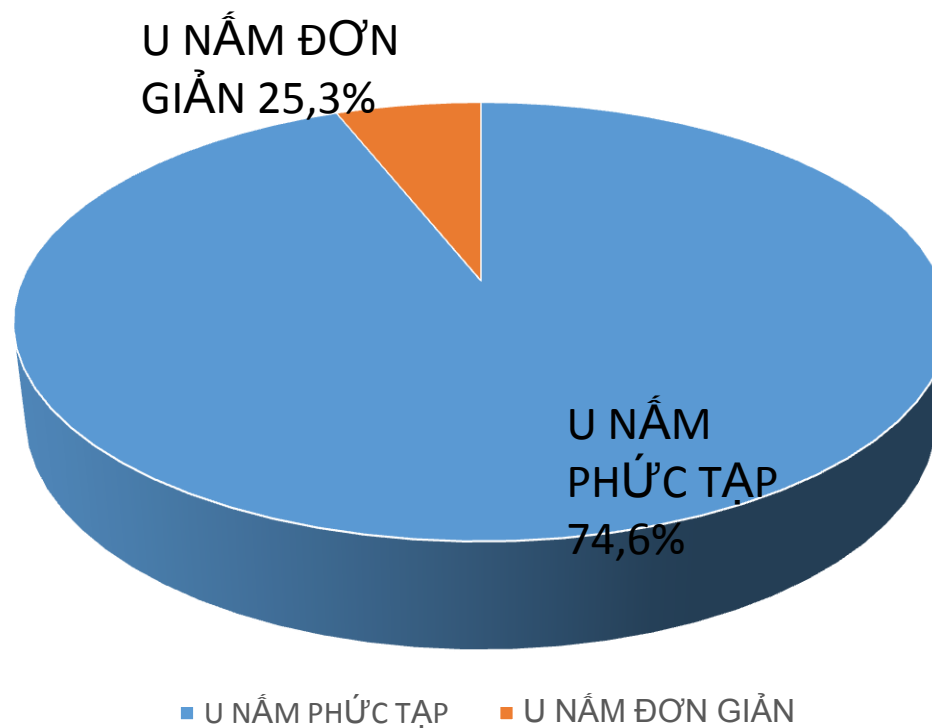
KẾT QUẢ VÀ BÀN LUẬN

TRIỆU CHỨNG LÂM SÀNG



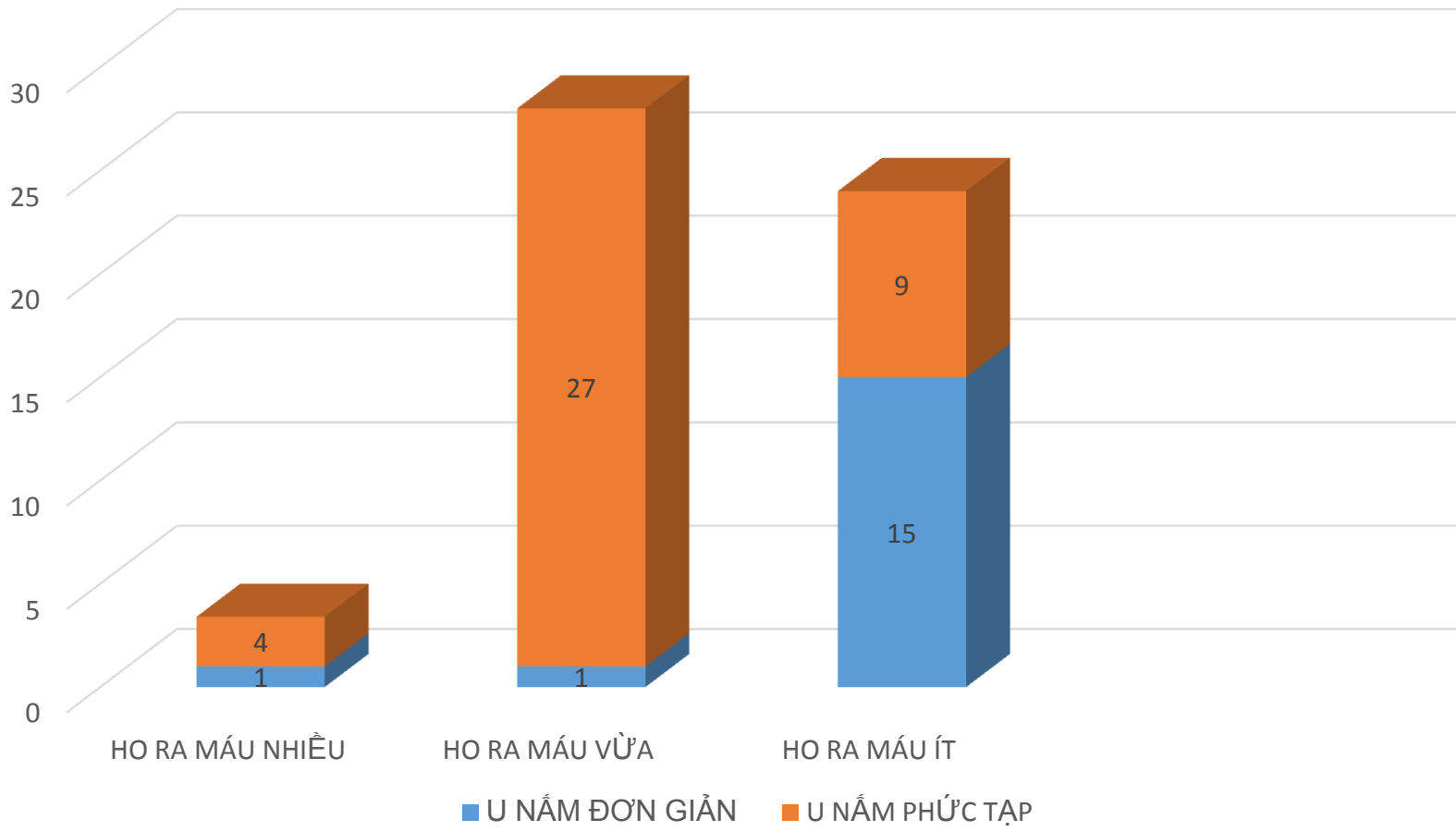
KẾT QUẢ VÀ BÀN LUẬN

HÌNH ẢNH CT SCANNER ĐỂ PHÂN LOẠI U NẮM



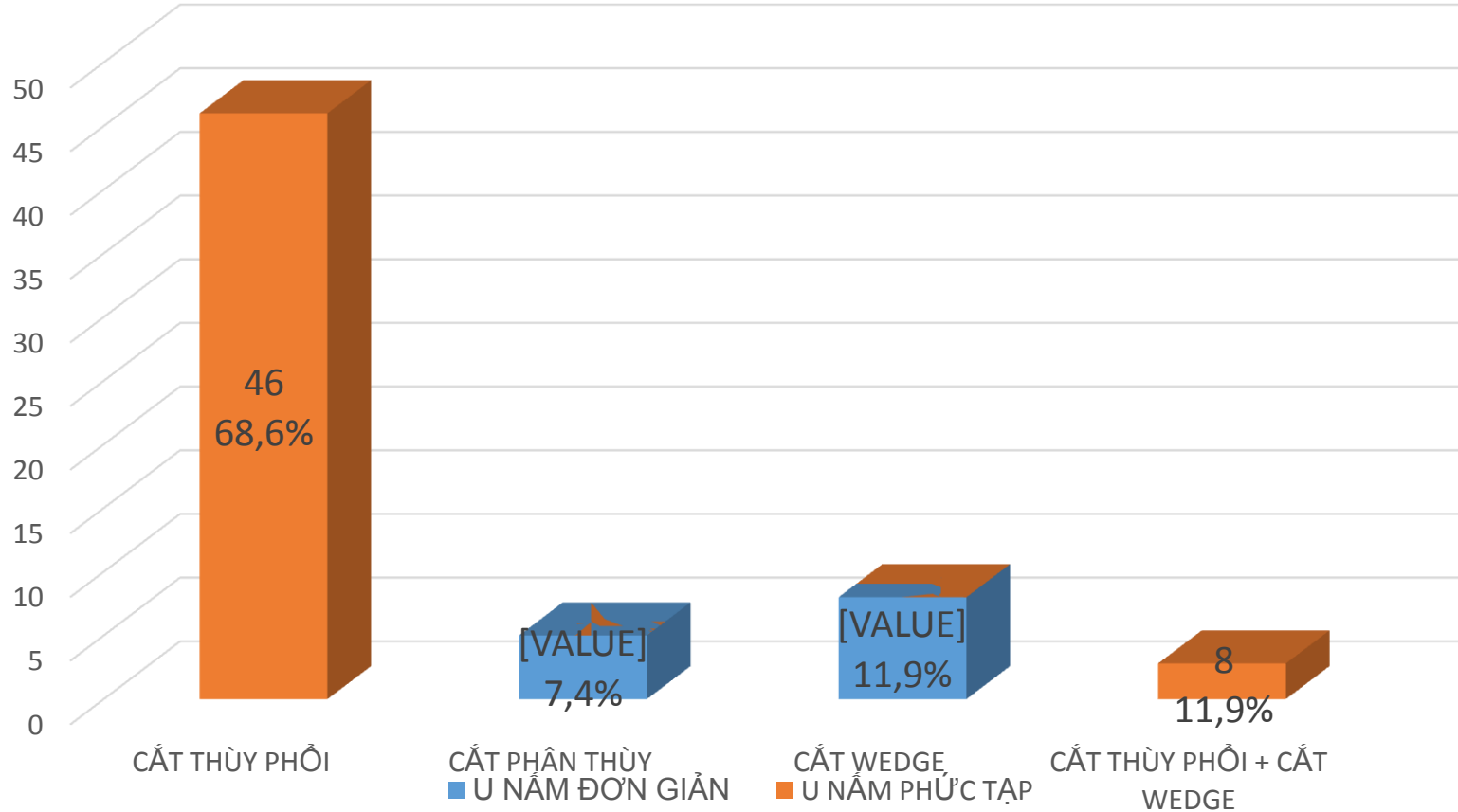
KẾT QUẢ VÀ BÀN LUẬN

MỨC ĐỘ HO RA MÁU VÀ U NẮM



KẾT QUẢ VÀ BÀN LUẬN

PHẪU THUẬT



KẾT QUẢ VÀ BÀN LUẬN

PHẪU THUẬT

Thời gian phẫu thuật từ 2h đến 9h (trung bình 4 tiếng)

Số lượng mất máu trung bình trong mổ từ 50ml đến 2400ml (mất máu trung bình trong mổ khoảng 750ml)

Có 44 bệnh nhân được phẫu thuật thùy trên trái

3 bệnh nhân được phẫu thuật thùy trên trái + thùy dưới trái

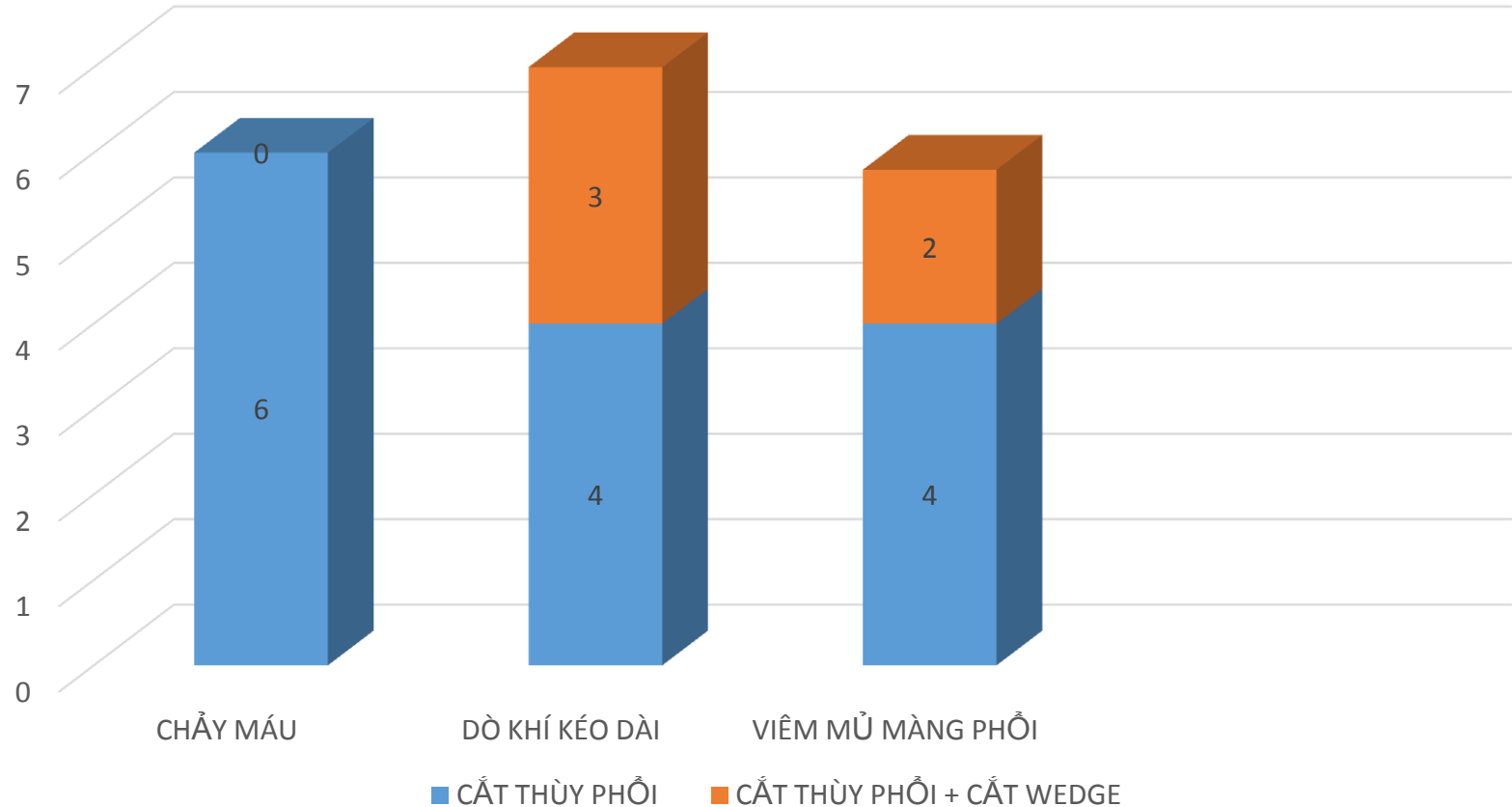
18 bệnh nhân được phẫu thuật thùy trên phải

1 bệnh nhân được phẫu thuật thùy trên phải và giữa

1 bệnh nhân được phẫu thuật thùy trên phải và dưới

KẾT QUẢ VÀ BÀN LUẬN

CÁC BIẾN CHỨNG LIÊN QUAN ĐẾN PHẪU THUẬT



KẾT QUẢ VÀ BÀN LUẬN